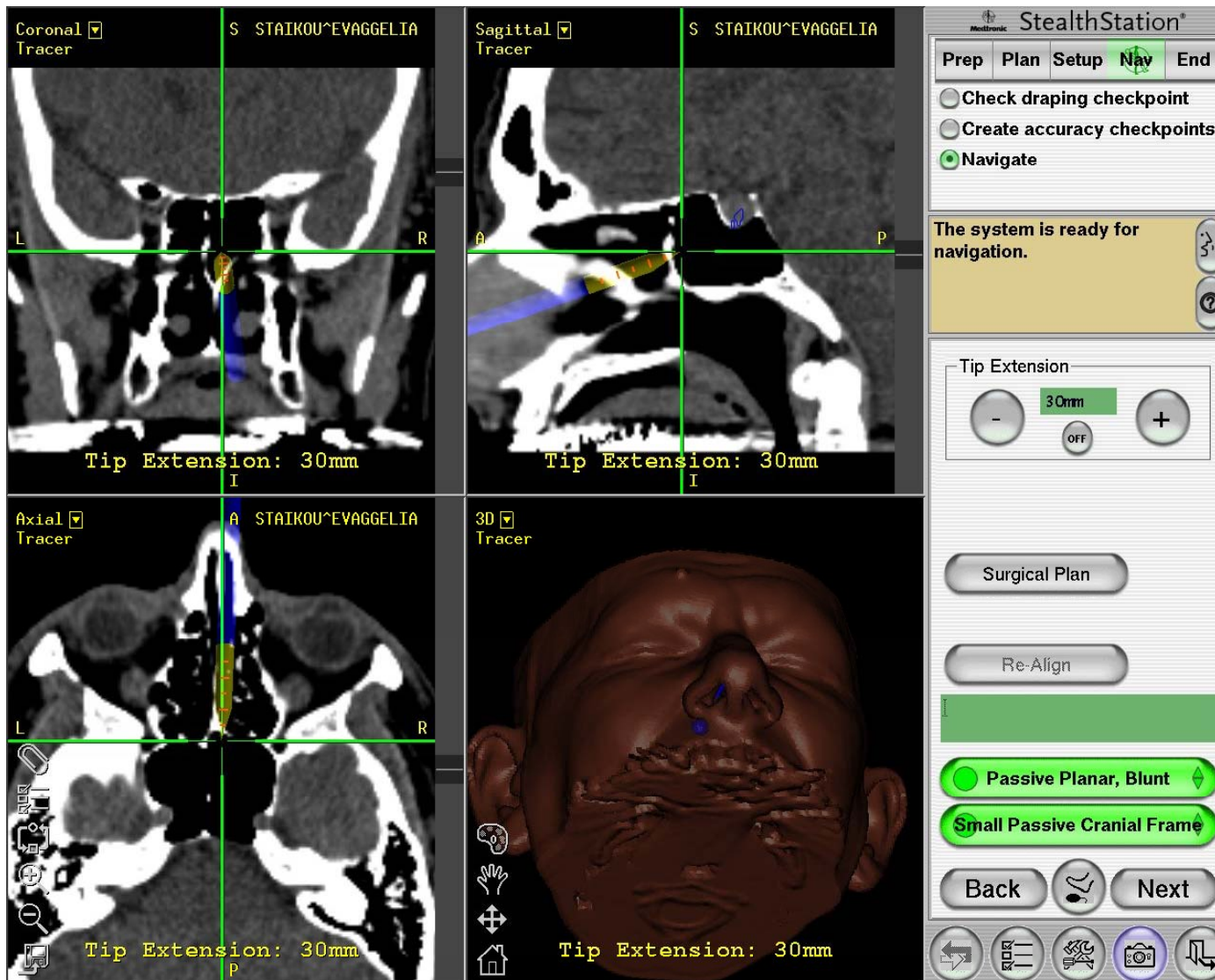


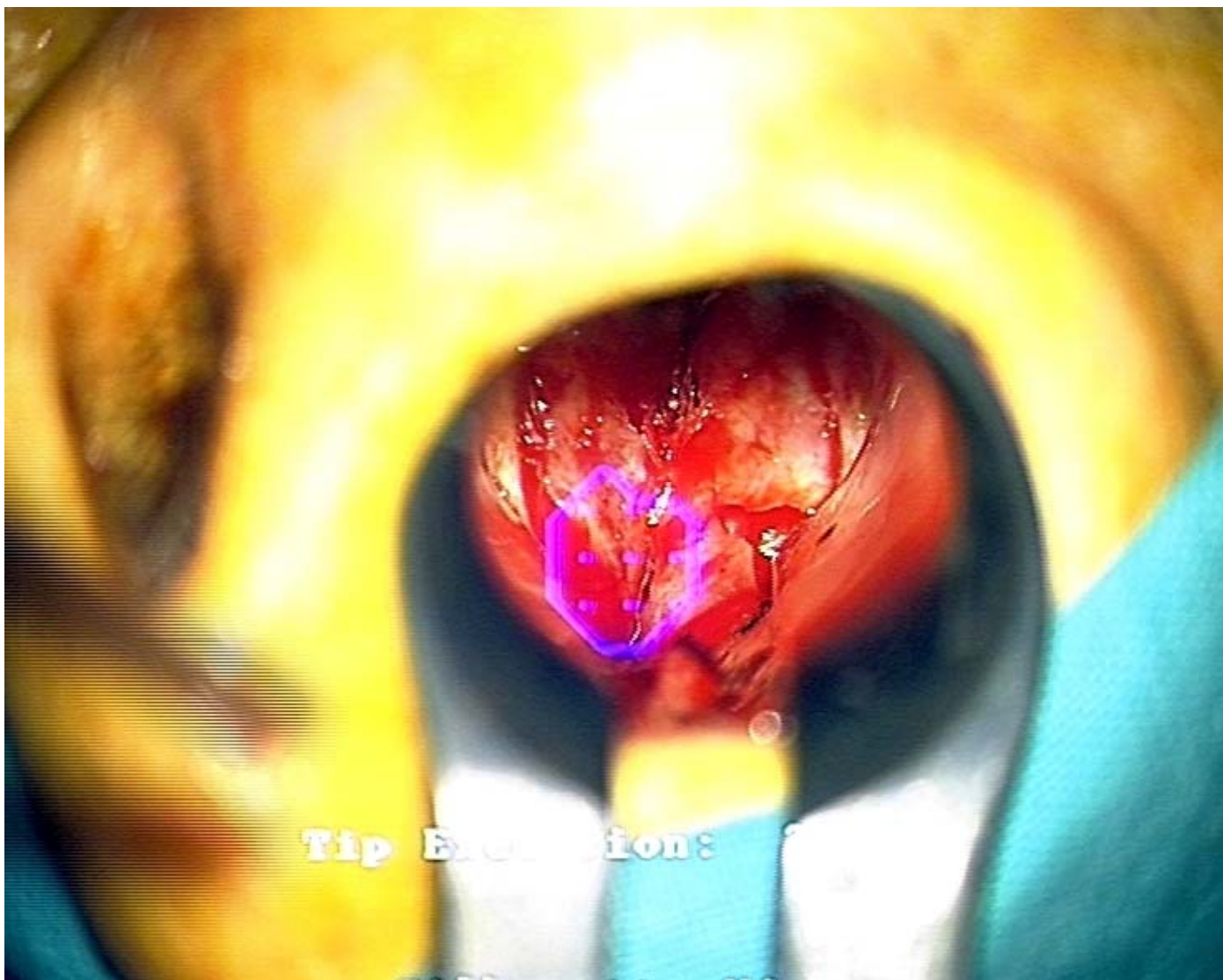
ΕΠΕΜΒΑΣΗ ΑΔΕΝΩΜΑΤΟΣ ΥΠΟΦΥΣΗΣ



1ο βήμα

Στην τρισδιάστατη αξονική τομογραφία εγκεφάλου ο χειρουργός σημειώνει τη θέση του αδενώματος. Στην προκειμένη περίπτωση πρόκειται περί ενδοεφίπιακού αδενώματος, το οποίο παράγει αυξητική ορμόνη και έχει οδηγήσει σε μεγαλακρία.

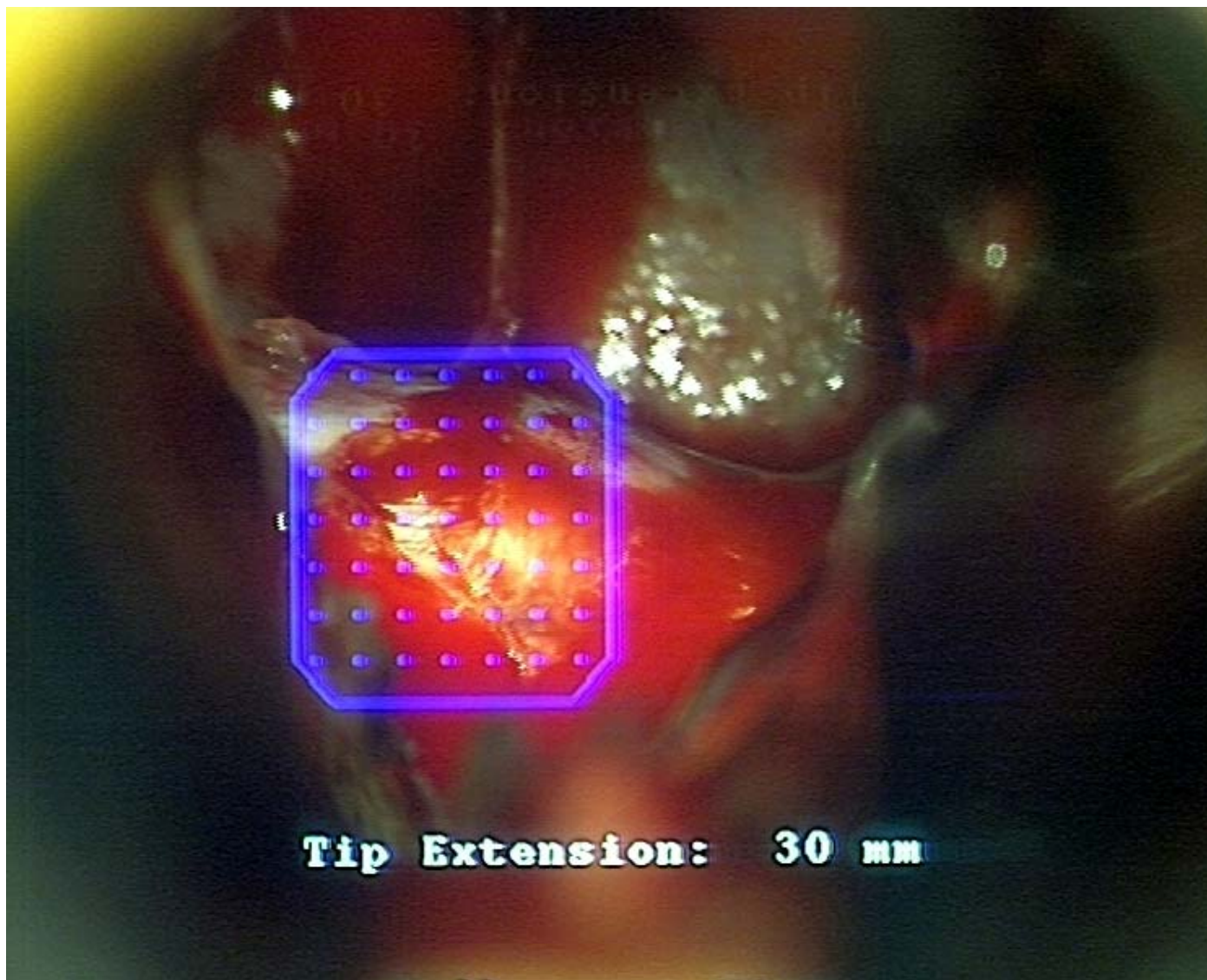
ΕΠΕΜΒΑΣΗ ΑΔΕΝΩΜΑΤΟΣ ΥΠΟΦΥΣΗΣ



2ο βήμα

Η επέμβαση πραγματοποιείται ελάχιστα επεμβατικά διαρρινικά. Στο βάθος διακρίνει ο χειρουργός την προβολή του περιγράμματος του αδενώματος, το οποίο μέσω του νευροπλοηγητή και του μικροσκοπίου προβάλλεται στο οπτικό πεδίο του χειρουργού στην πραγματική του θέση. Αν ο χειρουργός ακολουθήσει το περίγραμμα οδηγείται με ακρίβεια < 1χιλ. στο αδένωμα.

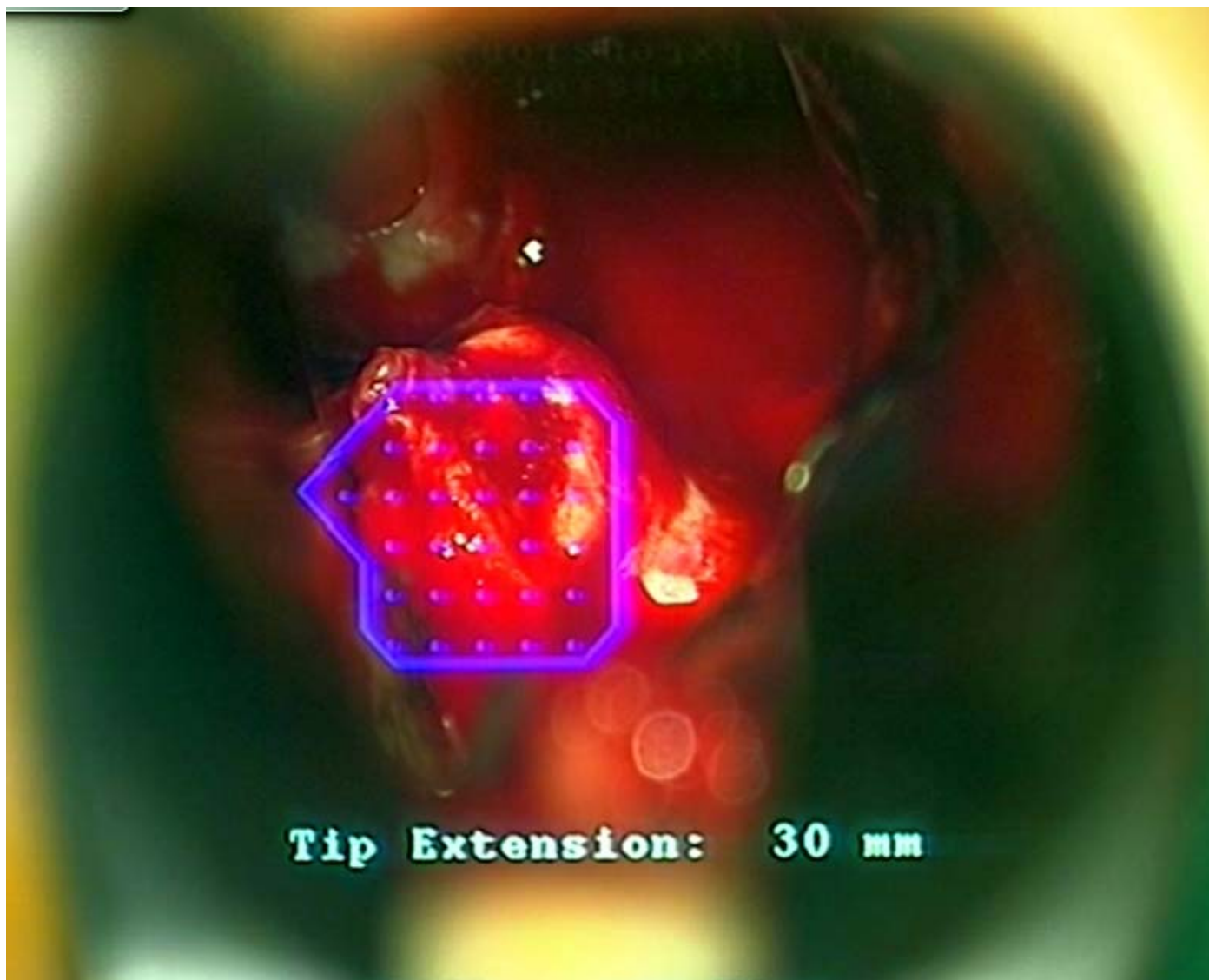
ΕΠΕΜΒΑΣΗ ΑΔΕΝΩΜΑΤΟΣ ΥΠΟΦΥΣΗΣ



3ο βήμα

Ο χειρουργός έχει φθάσει στο έδαφος του εφιππίου. Γνωρίζοντας τώρα την ακριβή θέση του αδενώματος γνωρίζει και τη θέση ανατομικών δομών τις οποίες και πρέπει να προστατεύσει κατά τη διάρκεια της αφαίρεσής του, όπως η υπόφυση και οι καρωτίδες.

ΕΠΕΜΒΑΣΗ ΑΔΕΝΩΜΑΤΟΣ ΥΠΟΦΥΣΗΣ



4ο βήμα

Ο χειρουργός αφαιρεί το αδένωμα μετά τη διάνοιξη του εδάφους του εφιππίου. Το προβαλλόμενο περίγραμμα αντιστοιχεί επακριβώς με τα ανατομικά όρια του αδενώματος. Με αυτόν τον τρόπο ελαχιστοποιούνται οι πιθανότητες τραυματισμού της υπόφυσης και των παρακείμενων αγγείων, ενώ επιτυγχάνεται ριζικότερη αφαίρεση του αδενώματος.